MedikCase

Система самостоятельной подготовки к аккредитации

ТОЛЬКО ДЛЯ ЛИЧНОГО ИСПОЛЬЗОВАНИЯ

Радиология

Высшее образование | DOCX · PDF | Задач: 1 | Вопросов: 12

Сформировано: 21.11.2026, 03:40 МСК

ВАЖНАЯ ИНФОРМАЦИЯ ПЕРЕД НАЧАЛОМ

1 **Материалы предназначены для одного покупателя**

Используйте файлы только для личной подготовки. Не передавайте их третьим лицам, не публикуйте, не размещайте в открытом доступе и не перепродавайте полностью или частично.

2 **Источник материалов - ФМЗА**

Вопросы и ситуационные задачи получены только из опубликованных материалов Методического центра аккредитации специалистов.

Официальный сайт fmza.ru ›

3 **Ответы можно проверить самостоятельно**

Используйте комплект при прохождении репетиционного экзамена и убедитесь, что выбранные ответы совпадают с результатом официальной системы.

Открыть репетиционный экзамен ›

4 **Состав материалов может обновляться**

ФМЗА может изменять формулировки, порядок и состав заданий. Перед подготовкой используйте актуальную версию комплекта и сверяйтесь с официальным источником.

Важно: MedikCase систематизирует материалы ФМЗА для самостоятельной подготовки, не изменяя смысл вопросов и ответов. Актуальность комплекта можно проверить в официальном репетиционном экзамене.

Сайт, обновления и поддержка

- **medikcase.ru**
- Telegram: @medikcase
- **support@medikcase.ru**

Сайт

Telegram

Ситуационная задача 0001

12 вопросов · Радиология · Высшее образование

1. УСЛОВИЕ СИТУАЦИОННОЙ ЗАДАЧИ

1.1. Ситуация

Пациентка 52 лет обратилась к врачу-онкологу по поводу появления плотного образования в левой молочной железе. После осмотра, выполнения маммографии и УЗ-исследования поставлен предварительный диагноз: susp. Cr левой молочной железы.

Пациентка направлена на дообследование.

1.2. Жалобы

на

- наличие плотного образования в левой молочной железе.

1.3. Анамнез заболевания

Пациентка в течение последних пяти лет находится на заместительной гормонотерапии препаратом «Фемостон» в связи с ранними проявлениями климакса. Два месяца назад самостоятельно обнаружила плотное безболезненное образование в левой молочной железе.

1.4. Анамнез жизни

- Хронические заболевания, травмы: отрицает. +
- Не курит, алкоголем не злоупотребляет. +
- Профессиональных вредностей не имеет. +
- Аллергические реакции: отрицает.

1.5. Объективный статус

Состояние удовлетворительное. +
Кожные покровы обычной окраски. +
Дыхание везикулярное, ЧДД 13 в минуту. +
Тоны сердца ритмичные, ЧСС 68 в минуту, АД 115/70 мм рт. ст. +
Живот мягкий, безболезненный. +
Печень по краю реберной дуги. +
Температура тела 36,5°C.

1.6. Изображение 1

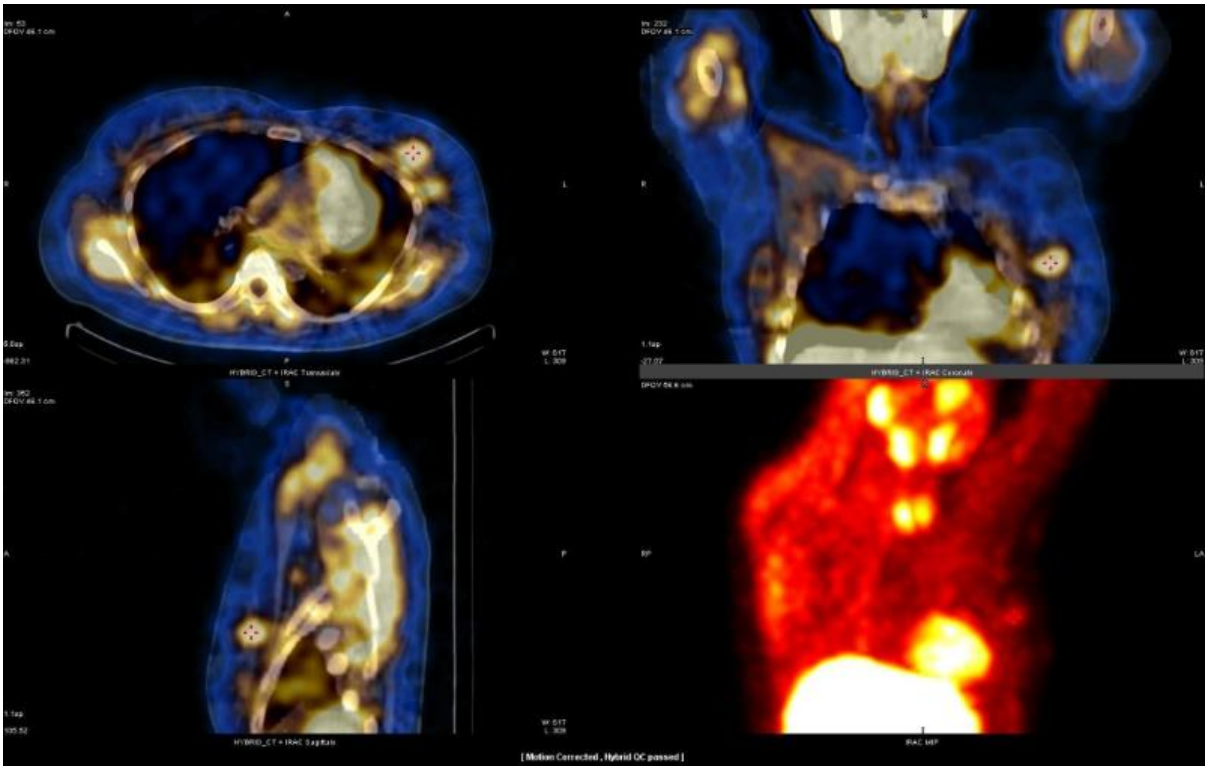

Изображение 1

1. План обследования

Вопрос 1

Методом лучевой диагностики, соответствующим данному Изображению 1, является томография

1. компьютерная без внутривенного контрастирования
2. магнитно-резонансная
3. **однофотонная эмиссионная компьютерная, совмещенная с компьютерной томографией**
4. компьютерная с внутривенным контрастированием

Правильный ответ:
3 - однофотонная эмиссионная компьютерная, совмещенная с компьютерной томографией

ОБОСНОВАНИЕ

Однофотонная эмиссионная компьютерная томография, совмещенная с компьютерной томографией (ОФЭКТ/КТ) является современным гибридным диагностическим методом, позволяющим выявлять патологические очаги небольших размеров, более точно определять положение, объем и степень выраженности изменений в тканях молочной железы, а также распространенность на лимфатические узлы на поверхности грудной клетки или в толще грудных мышц.

Национальное руководство по радионуклидной диагностике /под ред. Ю.Б. Лишманова, В.И. Чернова. – В 2-х т. – Томск: STT, 2010. – Т.1. - 290 с. С. 86-93.

Методики радионуклидной диагностики: методические рекомендации /В.Ю. Сухов, В.А. Поспелов. – СПб.: Балтийский медицинский образовательный центр, 2015. – 28 с. С. 17-18.

3. Изображение 2

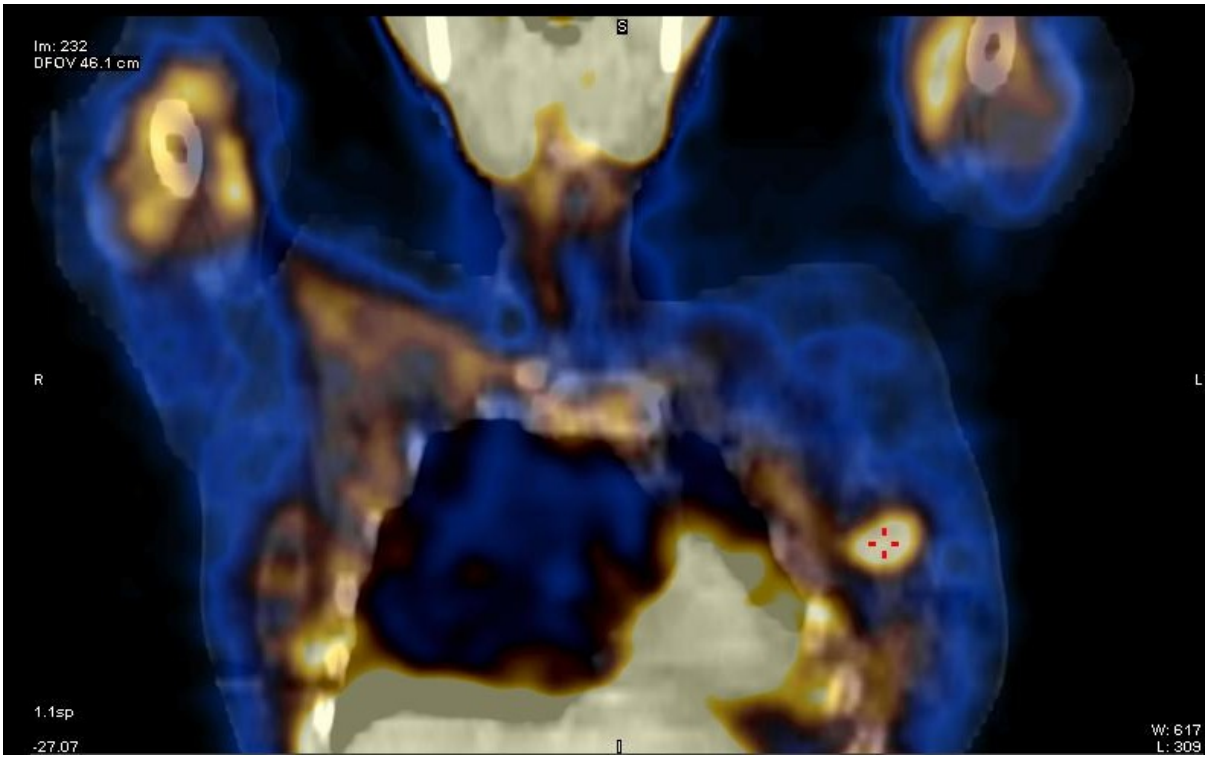

Изображение 2

Вопрос 2

Проекция, представленная на Изображении 2, является

1. трансаксиальной
2. **фронтальной**
3. левой косой
4. сагиттальной

Правильный ответ:
2 - фронтальной

ОБОСНОВАНИЕ

Из нативных данных ОФЭКТ/КТ получают томографические срезы, которые с помощью математических преобразований можно реконструировать в трех основных (поперечной, сагиттальной, фронтальной) и косых плоскостях.

Национальное руководство по радионуклидной диагностике /под ред. Ю.Б. Лишманова, В.И. Чернова. – В 2-х т. – Томск: STT, 2010. – Т.1. - 290 с. С. 47.

Вопрос 3

Радиофармпрепаратом, применяемым при ОФЭКТ/КТ для диагностики опухолей молочной железы, является

1. **^{99m}Tc-МИБИ**
2. ^{99m}Tc-меченые эритроциты
3. ^{99m}Tc-макротех
4. ^{123}I-МИБГ

Правильный ответ:
1 - ^{99m}Tc-МИБИ

ОБОСНОВАНИЕ

^{99m}Tc-МИБИ является неспецифическим туморотропным РФП. Принцип метода основан на том, что ^{99m}Tc-МИБИ накапливается в митохондриях опухолевых клеток путем пассивной диффузии и наиболее часто используется для выявления рака молочной железы, опухолей легких, лимфом и миеломной болезни.

Национальное руководство по радионуклидной диагностике /под ред. Ю.Б. Лишманова, В.И. Чернова. – В 2-х т. – Томск: STT, 2010. – Т.1. - 290 с. С. 68.

Методики радионуклидной диагностики: методические рекомендации /В.Ю. Сухов, В.А. Поспелов. – СПб.: Балтийский медицинский образовательный центр, 2015. – 28 с. С. 17.

6. Изображение 3

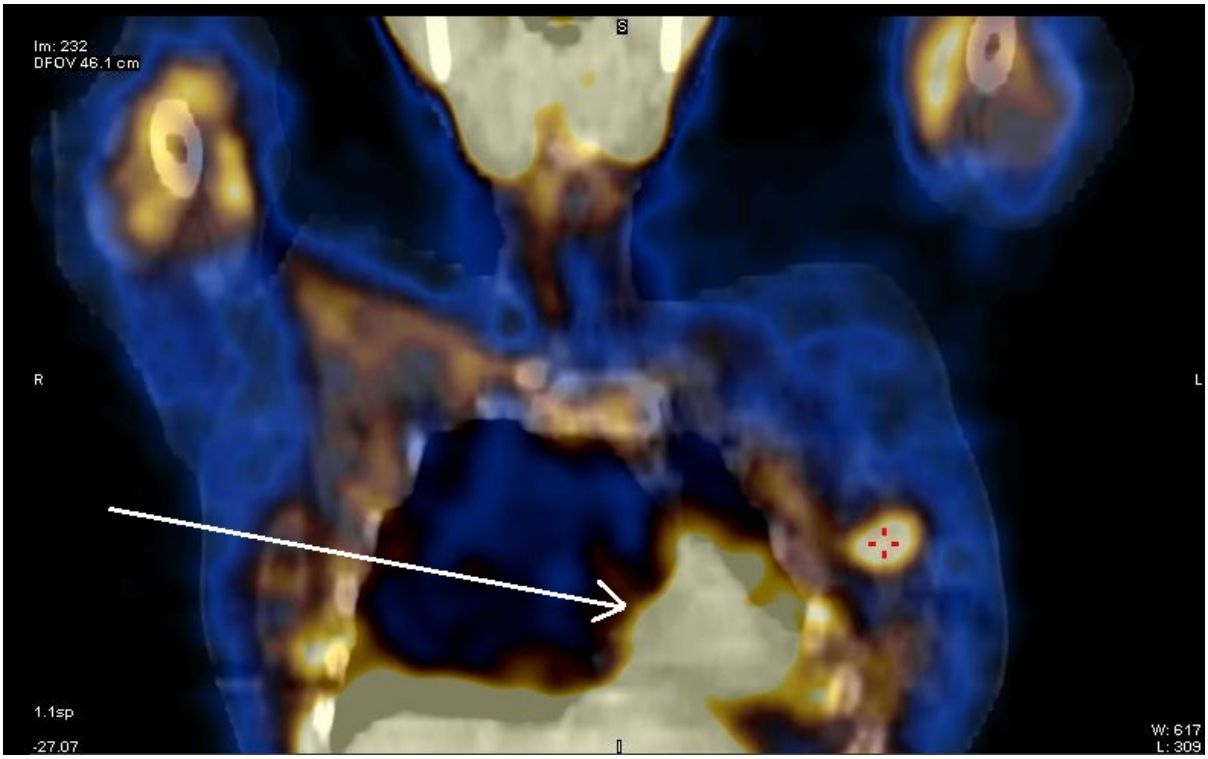

Изображение 3

Вопрос 4

Органом, указанным стрелкой на Изображении 3, является

1. **сердце**
2. селезенка
3. желудок
4. печень

Правильный ответ:
1 - сердце

ОБОСНОВАНИЕ

^{99m}Тс-МИБИ является популярным кардиотропным РФП, используемым для перфузионной сцинтиграфии миокарда.

Национальное руководство по радионуклидной диагностике /под ред. Ю.Б. Лишманова, В.И. Чернова. – В 2-х т. – Томск: STT, 2010. – Т.2. - 418 с. С. 18.

8. Изображение 4

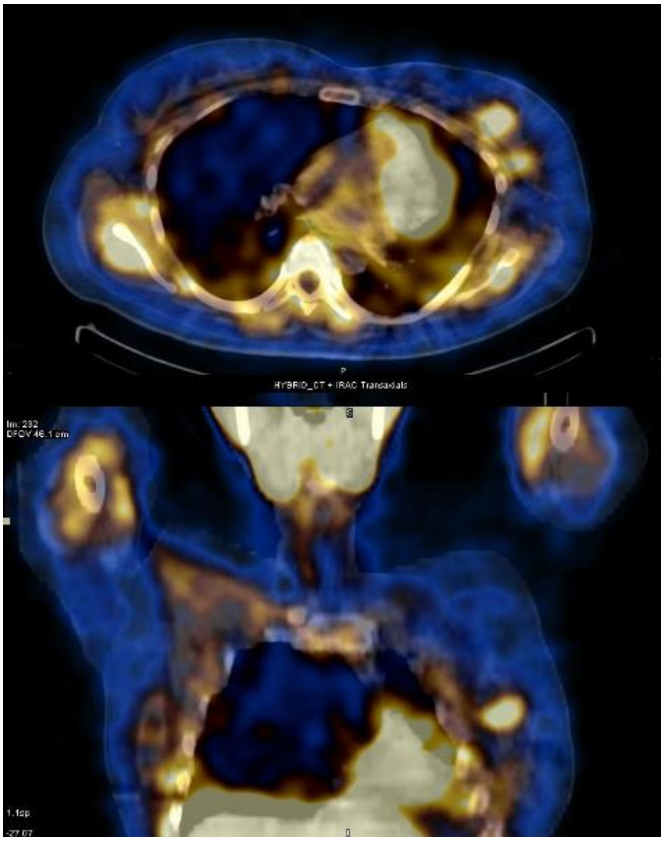

Изображение 4

2. Диагноз

Вопрос 5

На представленных изображениях (Изображение 4) можно предположить наличие патологического накопления РФП в

1. **левой молочной железе**
2. правом легком
3. грудине
4. ребрах

Правильный ответ:
1 - левой молочной железе

ОБОСНОВАНИЕ

Локальное активное накопление ^{99m}Тс-МИБИ является характерным для злокачественной опухоли, тогда как диффузное или умеренное его накопление чаще связано с доброкачественными заболеваниями молочной железы.

Национальное руководство по радионуклидной диагностике /под ред. Ю.Б. Лишманова, В.И. Чернова. – В 2-х т. – Томск: STT, 2010. – Т.1. - 290 с. С. 86-93.

10. Изображение 5

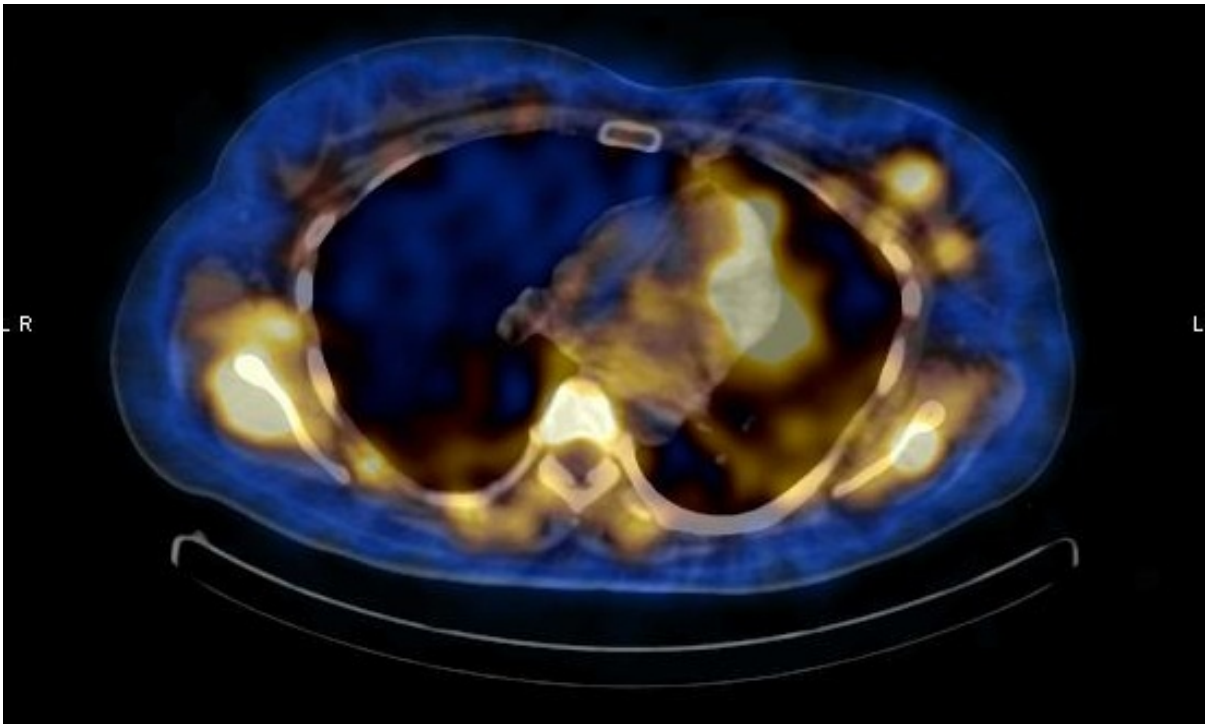

Изображение 5

Вопрос 6

На представленных изображениях (Изображение 5) визуализируются очаги патологического накопления РФП в левой молочной железе, количество которых

1. 5
2. 3
3. **2**
4. 4

Правильный ответ:
3 - 2

ОБОСНОВАНИЕ

Опухоли молочной железы определяются в виде достаточно четко очерченных очагов гиперфиксации РФП различной степени интенсивности и размеров на фоне низкого однородного накопления радиоиндикатора в остальной ткани молочной железы.

Национальное руководство по радионуклидной диагностике /под ред. Ю.Б. Лишманова, В.И. Чернова. – В 2-х т. – Томск: STT, 2010. – Т.1. - 290 с. С. 91.

12. Изображение 6

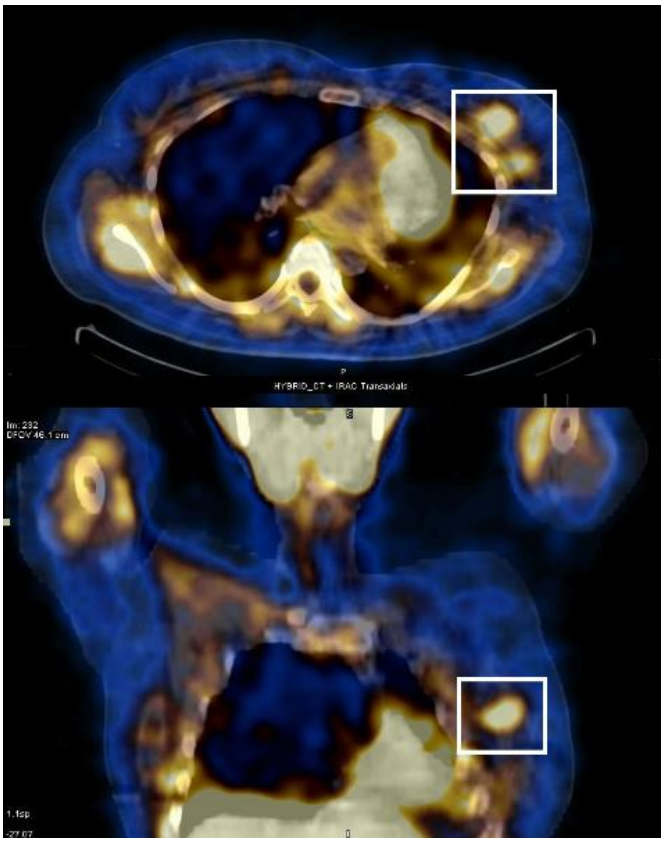

Изображение 6

Вопрос 7

Тип накопления РФП в патологических образованиях на представленных сцинтиграммах (Изображение 6) является

1. изометаболическим
2. аметаболическим
3. метаболически неактивным
4. **метаболически активным**

Правильный ответ:
4 - метаболически активным

ОБОСНОВАНИЕ

Локальное активное накопление ^{99m}Тс-МИБИ является характерным для злокачественной опухоли. По данным ряда исследователей аккумуляция ^{99m}Тс-МИБИ в раковых клетках молочной железы в 9 раз превышает его накопление в непораженной окружающей ткани.

Национальное руководство по радионуклидной диагностике /под ред. Ю.Б. Лишманова, В.И. Чернова. – В 2-х т. – Томск: STT, 2010. – Т.1. - 290 с. С. 86.

14. Изображение 7

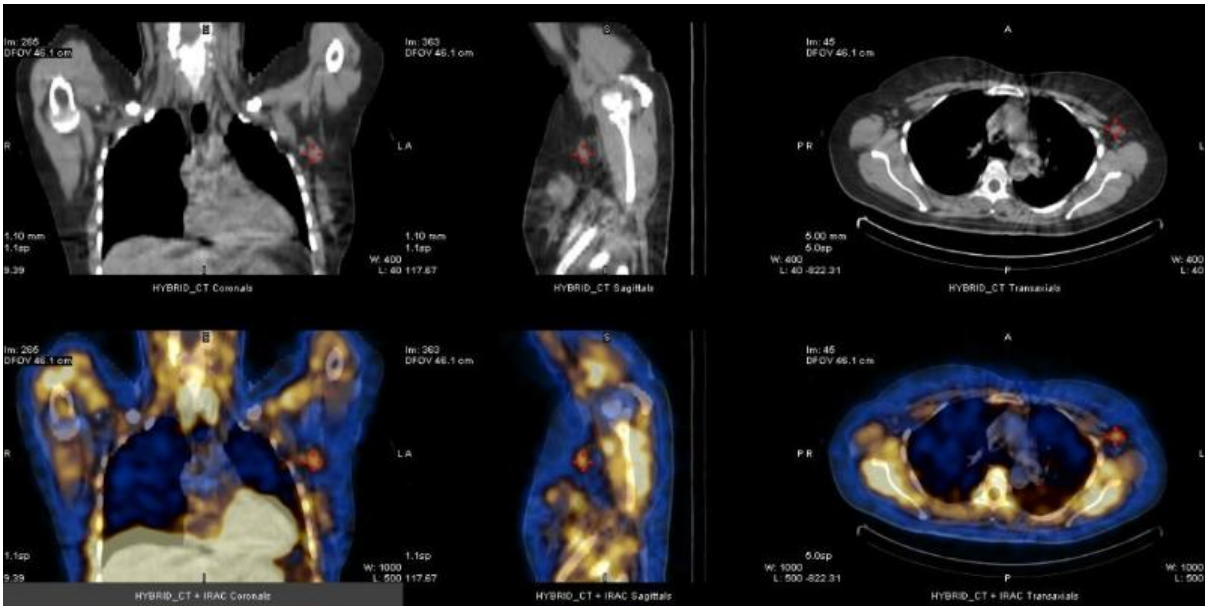

Изображение 7

Вопрос 8

На представленных изображениях (Изображение 7) можно предположить наличие патологического накопления ^{99m}Tc-МИБИ в

1. пищеводе
2. легких
3. **лимфатическом узле левой подмышечной области**
4. грудине

Правильный ответ:
3 - лимфатическом узле левой подмышечной области

ОБОСНОВАНИЕ

Метастазирование первичного рака молочной железы в регионарные лимфатические узлы диагностируется примерно в 60% случаев. Сцинтиграфическая визуализация метастатически пораженных лимфатических узлов с ^{99m}Tc-МИБИ имеет достаточно высокую чувствительность и специфичность. ОФЭКТ/КТ обладает значительным преимуществом в оценке состояния зон лимфооттока над планарными сцнтиграммами - чувствительность метода при выявлении пораженных лимфатических узлов составляет 91%, тогда как при планарной маммосцинтиграфии только 44%.

Национальное руководство по радионуклидной диагностике /под ред. Ю.Б. Лишманова, В.И. Чернова. – В 2-х т. – Томск: STT, 2010. – Т.1. - 290 с. С. 87, 91.

3. Вариатив

Вопрос 9

Целью выполнения ОФЭКТ/КТ молочных желез до начала лечения является

1. **стадирование заболевания**
2. выявление прогрессирования заболевания
3. оценка ответа на лучевую терапию
4. оценка радикальности проведенного оперативного лечения

Правильный ответ:
1 - стадирование заболевания

ОБОСНОВАНИЕ

ОФЭКТ/КТ позволяет выявлять патологические очаги небольших размеров, более точно определять положение, объем и степень выраженности изменений в тканях молочной железы, а также распространенность на лимфатические узлы на поверхности грудной клетки или в толще грудных мышц, что имеет большое прогностическое значение.

Национальное руководство по радионуклидной диагностике / под ред. Ю.Б. Лишманова, В.И. Чернова. – В 2-х т. – Томск: STT, 2010. – Т.1. - 290 с. С. 86-93.

Методики радионуклидной диагностики: методические рекомендации /В.Ю. Сухов, В.А. Поспелов. – СПб.: Балтийский медицинский образовательный центр, 2015. – 28 с. С. 17-18.

Вопрос 10

При проведении сцинтиграфии молочных желез введение РФП осуществляется

1. в вены кисти руки со стороны поражения
2. в кубитальную вену со стороны поражения
3. **в вену стопы**
4. непосредственно в ткань пораженной молочной железы

Правильный ответ:
3 - в вену стопы

ОБОСНОВАНИЕ

Оптимальным является введение РФП в вену стопы, при невозможности – в вену руки, противоположную стороне поражения. Это связано с тем, что при подкожном попадании РФП в руку на стороне поражения может наблюдаться поступление препарата по лимфатическим сосудам в аксиллярные лимфатические узлы и имитировать их метастатическое поражение.

Национальное руководство по радионуклидной диагностике /под ред. Ю.Б. Лишманова, В.И. Чернова. – В 2-х т. – Томск: STT, 2010. – Т.1. – 290 с. С. 87.

Вопрос 11

ОФЭКТ/КТ молочных желез проводят в положении лежа на

1. боку, противоположном стороне поражения
2. боку на стороне поражения
3. **спине с запрокинутыми за голову руками**
4. животе с запрокинутыми за голову руками

Правильный ответ:
3 - спине с запрокинутыми за голову руками

ОБОСНОВАНИЕ

При выполнении ОФЭКТ пациентка располагается в положении «лежа на спине» с запрокинутыми за голову руками.

Национальное руководство по радионуклидной диагностике /под ред. Ю.Б. Лишманова, В.И. Чернова. – В 2-х т. – Томск: STT, 2010. – Т.1. – 290 с. С. 88.

Вопрос 12

ОФЭКТ/КТ молочных желез проводят

1. строго натощак
2. непосредственно после приема углеводной пищи
3. непосредственно после приема белковой пищи
4. **без предварительной подготовки**

Правильный ответ:
4 - без предварительной подготовки

ОБОСНОВАНИЕ

Исследование печени с мечеными ^{99m}Тс-эритроцитами проводят без предварительной подготовки.

Методики радионуклидной диагностики: методические рекомендации /В.Ю. Сухов, В.А. Поспелов. – СПб.: Балтийский медицинский образовательный центр, 2015. – 28 с. С. 17.